FUNDACION H.A.BARCELO
FACULTAD DE MEDICINA

METODOLOGÍA DE LA INVESTIGACIÓN CIENTÍFICA

Trabajo Final de Investigación

TÍTULO: PARAPARESIA ESPÁSTICA FAMILIAR: Relato de caso

AUTOR/ES: Horisberger Jimena

ASESOR/ES DE CONTENIDO: Lic. Fiorella Frascella

ASESOR/ES METODOLÓGICO: Lic. Ronzio Oscar

FECHA DE LA ENTREGA:

CONTACTO DEL AUTOR: jimena_horisberger@hotmail.com

RESUMEN

INTRODUCCIÓN: La paraparesia espástica familiar es una enfermedad caracterizada por una debilidad progresiva y espasticidad de MMII. Es una patología que se encuentra dentro del grupo de las raras, por lo cual muchas veces es complejo llegar a un diagnóstico correcto tempranamente. El objetivo de este relato de caso es brindar mayor información acerca de esta patología y recalcar la importancia de un oportuno diagnóstico y un acertado tratamiento.

MATERIALES Y MÉTODOS: Se realizó un estudio descriptivo, relato de caso, entre septiembre de 2013 y enero de 2014, enfocándose en artículos que describen reportes de caso y revisiones de bibliografía con respecto a la PEH. Como así también con la información propia del paciente del caso a describir.

RESULTADOS: Paciente de 16 años diagnosticado con PEH, se detalló retrospectivamente los comienzos de los signos presentados en el paciente, estudios realizados y características principales de la enfermedad.

CONCLUSIÓN: Es posible llegar al diagnóstico de estos pacientes, por medio de una base técnica, información y una rigurosa evaluación. El tratamiento paliativo depende de un grupo multidisciplinario para una mejor calidad de vida.

ABSTRACT

INTRODUCTION: The hereditary spastic paraparesis is an illness characterized by a progressive weakness and spasticity of MMII. This is a pathology that belongs to the group of the unusual ones, that´s why most of the times is complex to give an early and right diagnosis. The purpose of this case report is to provide more information about this pathology and emphasize the importance of timely diagnosis and successful treatment.

MATERIALS AND METHODS: We did a descriptive study, case report, between September 2013 and January 2014, doing focus on articles that describe reports of cases and revisions of bibliography about the PEH. And we did the same with the information about the patient of this case.

RESULTS: Patient of 16 years old diagnosed with PEH, we made a detailed retrospective of the beginnings of the patient´s signs, studies and main characteristics of the illness.

CONCLUSION: It is possible to reach the diagnosis of these patients with a technical base, information and a rigorous evaluation. The palliative treatment depends on a muti-disciplinary group of professionals that will try to give the patient a better quality of life.

INTRODUCCIÓN

Lo que se cree fue la primera descripción de Paraparesia Espástica Hereditaria fue en el año1880 por Strumpell, quien reportó un caso de dos hermanos, con un padre que refería cojera, por lo que se interpretó que se estaba en presencia de una enfermedad de transmisión autosómica dominante. (1)

Presentaban una debilidad progresiva y espasticidad predominante en MMII. Más tarde, en 1886 realizó más hallazgos patológicos en uno de estos individuos y en otro estudio postmortem sin relación con estos pacientes. En ambos estudios constató que las lesiones estaban casi exclusivamente limitadas a la médula espinal y consistía en una degeneración de la vía lateral piramidal. (2)

Cabe destacar que cuatro años antes, en 1876, Seeligmuller describió una condición muy similar. Otros autores como Bickerstoff (1950), Ozvarth (1968) y Behan y Maia (1974) concuerdan en que la descripción de la enfermedad hecha por Strumpell es una entidad clínica y patológica (un raro desorden hereditario caracterizado por una progresiva debilidad y espasticidad de los MMII con una pequeña afectación o no de los MMSS).

En 1898 Lorrain reportó 3 casos donde enfatizó en la herencia familiar de la enfermedad. Tanto él como Strumpell se ganaron el epónimo de la patología por otros autores, que también es conocida actualmente como enfermedad de Strumpell Lorrain.(3)

La literatura data de 104 familias con 563 miembros que padecen esta enfermedad registrado desde 1880. (4)

La PEH tiene una prevalencia de 4.3 a 9.6 de casos cada 100.000 personas. (5)

Los síntomas comienzan en los MMII con una dificultad en la marcha o trastorno de la misma. Se van a encontrar espásticos, con reflejos de estiramientos musculares exagerados y respuesta plantar extensora. La debilidad de esta zona es poco común, en el caso de estar presente, es leve. Posteriormente se pueden ver afectados los MMSS y en menor medida los músculos bulbares, este último provocando disartria espástica y disfagia. (6)
Comienza con tendencia a tropezar en superficies irregulares o dificultad para correr. En edades tempranas se traduce como un retardo en el desarrollo. Si aparece en la infancia tardía pudo haber caminado normalmente sin que se haya presentado el trastorno en la marcha. Puede ser asimétrica tempranamente, pero es bilateral. (3) El pie cavo es el resultado de una espasticidad prolongada, es decir, una consecuencia de la misma. (7)

El diagnóstico positivo se sospecha cuando se presentan pacientes con espasticidad en MMII y antecedentes familiares previos. En el exámen clínico se buscan hiperreflexia, Babinsky + y otros trastornos posibles. Si se asocia o no con otros signos se clasifica dentro de la forma pura o complicada. Otras pruebas a realizarse para confirmar y/o descartar otras patologías son RMN de médula espinal y cerebro, mielografía, potenciales evocados somatosensitivos y motores, estudios de conducción nerviosa,

electromiografía, estudios metabólicos, pruebas serológicas y estudios inmunológicos. (3)

Esta patología puede ser heredada de tres formas genéticamente. Autosómico dominante, autosómico recesivo o ligado a un gen X.

Un 70 y 80 % de todos los casos de la enfermedad corresponden a la herencia autosómica dominante. Dentro de este grupo un 40% es debido a mutaciones en el gen SPG4 (espastina), un 10% al SPG3A (atlastina). En el caso del gen autosómico recesivo, la mutación más frecuente es en SPG11. (5)

El sistema motor de pacientes con PEH se puede ver afectado en diferentes grados, dependiendo del tipo de mutación genética en el gen SPG4.(8)

Tabla 1. Clasificación genética de paraparesia espástica hereditaria

Designación del genoma	Cromosoma	Ligado a	Fentotipo
SPG1	Xq28	gen X	Complicada
SPG2	Xq22	gen X	Ambas
SPG3*	14q11.2-24.3	AD	Pura
SGP4	2p22-21	AD	Ambas
SPG5	8p12-q13	AR	Pura
SPG6	15q11.1	AD	Pura
SPG7	16q24.3	AR	Ambas
SPG8	8q24	AD	Pura
SPG9*	10q23.3-24.2	AD	Complicada
SPG10	12q13	AD	Pura
SPG11	15q13-15	AR	Ambas

(9)

La enfermedad de Strumpell Lorrain puede ser clasificada en dos grupos, pura o complicada.

En la forma pura, a la entidad clínica de la enfermedad, también se incluyen paresias de los MMII, alteración esfinteriana, alteración leve de la columna dorsal, hiperreflexia de los MMSS, dismetría leve y pérdida del reflejo del tobillo.(5) La forma de comienzo puede ser de la infancia a los 80 años. La característica clave de este tipo es la degeneración axonal distal. (10) Estudios neuropatológicos apoyan la hipótesis que la lesión se encuentra en la médula espinal, basándose en informes anteriores no se encontraron anormalidades en el sistema nervioso periférico.(8)

Hay una subdivisión basada en la edad de comienzo de la enfermedad, tipo I (antes de los 35 años) y tipo II (después de los 35 años). En el primer tipo los pacientes tienen un

lento y variable curso de la enfermedad, a diferencia del segundo tipo, donde se evoluciona con mayor rapidez, con una debilidad muscular, síntomas urinarios y la pérdida sensitiva están más marcados. (11)

En la forma complicada se suman signos neurológicos tales como ataxia, sordera, cataratas, epilepsia, demencia, entre otros. (5) La espasticidad, entonces, se ve acompañada de una alteración en el SNC y SNP con atrofia muscular, retraso mental, extrapiramidalismo, neuropatía periférica, etc. (10)

Criterios diagnósticos sugeridos para PEH pura y características clínicas que advertirían al clínico a un posible diagnóstico alternativo:

CARACTERÍSTICAS CLÍNICAS	
Obligatorias	*Historia familiar* *Trastorno progresivo de la marcha* *Espasticidad de MMII* *Hiperreflexia en MMII* *Respuesta plantar extensora*
Común	*Paresias de MMII* *Trastornos esfinterianos* *Trastornos leves de la columna dorsal* *Pie cavo* *Hiperreflexia de MMSS* *Dismetría terminal leve* *Pérdida del reflejo del tobillo*
Poco común	*Paresias de MMSS* *Amiotrofia distal*
Alertas de diagnóstico	*Paresias mayores a la espasticidad* *Ataxia prominente* *Amiotrofia prominente* *Participación prominente de MMSS* *Neuropatía periférica* *Asimetría* *Pigmentación de la retina* *Signos de extrapiramidalismo*

(11)

En las familias donde se presenta la forma pura, las edades de comienzo son variables, pero con progreso similar. En la forma complicada la edad de inicio es similar, así como también su progreso. (2)

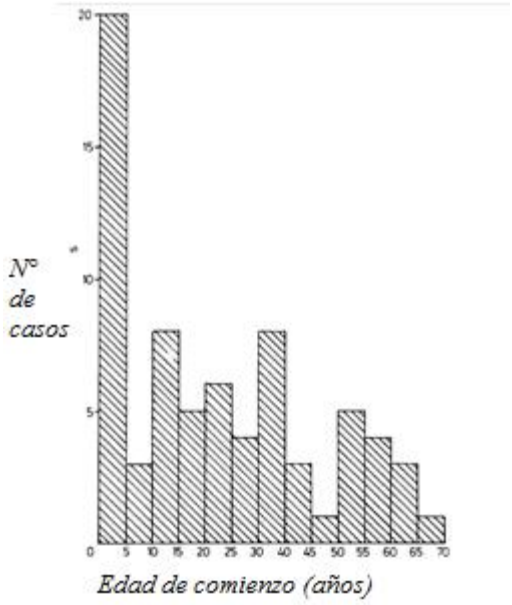

Histograma ilustrativo del rango de edad de comienzo en la forma "pura" de PEH (12)

El tratamiento es mayormente paliativo, ya que no existe hoy en día un tratamiento que provea la cura de la PEH. Se utilizan medicamentos para disminuir la espasticidad en MMII, anticolinérgicos para la urgencia urinaria, fisioterapia para la marcha y apoyo psicológico y social. (5)

Gran cantidad de enfermedades neurológicas han sido reconocidas molecularmente en los últimos años, lo que ayuda a la obtención de la mutación genética anormal. (13) Se ha podido aislar estos genes en algunas de estas patologías. En el caso de las familias afectadas esto permitiría estabilizar o revertir la progresión de estas enfermedades. (14)

El objetivo de este reporte se basará en informar acerca de un caso particular de esta patología como así también destacar la importancia que hay en un correcto diagnóstico, evaluación y tratamiento para poder conseguir buenos resultados en cada paciente.

MATERIALES Y MÉTODOS

Se realizó un estudio descriptivo, relato de caso. Obteniendo la información a través de diferentes fuentes como Pubmed, Lilacs, Bireme, Scielo y High Wire Press en el caso en particular se recolectó gran cantidad de información tanto del paciente en sí como de los diversos estudios que se le realizaron y brindada por profesionales tratantes.

La búsqueda en la base de datos Pubmed fue realizada con las palabras claves *hereditary spastic paraparesis* obteniendo 266 resultados, *strumpell lorrain disease* encontrando 1145 resultados, *familial spastic paraparesis* con 349 resultados.

En la base de datos Lilacs se buscó información con las palabras claves *paraparesia espástica familiar* obteniendo 10 resultados y *paraparesia espástica hereditaria* obteniendo 5 resultados.

En Bireme con las palabras claves *hereditary spastic paraparesis* y *Strumpell* se consiguieron 24 resultados.

En Scielo con la palabra *hereditary spastic paraparesis* se encontraron 4 artículos. Y en High Wire Press con la palabra *Strumpell* 10 documentos y con *hereditary spastic paraparesis* 10 resultados.

Se tomaron en cuenta aquellos artículos que cumplían con el tema central, que era la patología en sí, fuese tanto revisión de la literatura como reporte de caso.

Los criterios de exclusión en este caso fueron aquellos archivos no avalados científicamente y que no cumplan por lo propuesto anteriormente, es decir, que se trate la patología de base en otro contexto que no sea revisión bibliográfica o relato de caso.

El período de investigación abarcó desde septiembre de 2013 a enero de 2014. Se incluyeron artículos históricos y valiosos como el primero del año 1880 hasta documentos actuales. Los cuales son revisiones bibliográficas y relatos de caso.

PARAMETROS DE INCLUSIÓN:

Se incluyeron datos obtenidos a través de las fuentes ya anteriormente mencionadas, en su mayoría con acceso restringido y en idiomas inglés, francés y alemán.

Los criterios de exclusión fueron investigaciones destinadas casi exclusivamente a estudios genéticos o poblaciones de un lugar en específico, lo que no se adecuaba al tema central y general del que se trató en este TFI.

RESULTADOS

Paciente de 17 años, el cual a la edad de 10 años comenzó con estudios clínicos al referir trastornos leves en la marcha, por lo que se le realizó un estudio electromiográfico y de conducción nerviosa periférica. Los territorios explorados fueron los MMII y superior derecho (estudios de conducción con electrodos de superficie), en los cuales no se observaron signos de lesión neuromuscular. Un mes más tarde se realiza un potencial evocado somatosensorial donde se constata que los MMSS poseen una buena configuración y reproductibilidad. Latencia y amplitudes normales. Como conclusión, los cuatro miembros se encuentran dentro de los límites normales.

Al año siguiente se realiza una RMN de cerebro sin contraste, de columna cervical, dorsal y lumbosacra sin contraste en planos sagital y axial. El examen realizado mostró a nivel cerebral que el sistema ventricular es de forma, tamaño y posición normal. Hay un ensanchamiento de la cisterna supra vermiana y de surcos interfoliares cerebelosos.

Los demás espacios subaracnoideos encefálicos son de tamaño acorde a la edad. Señal normal en el parénquima supra e infratentorial. Como conclusión se pueden observar signos de leve atrofia cortical cerebelosa.

En el caso de la columna completa los cuerpos vertebrales se encuentran alineados y presentan altura y señal normal. Diámetros de canal raquídeo dentro de los límites normales. Relación normal entre el arco anterior del atlas y la apófisis odontoides. No se observan protusiones discales. La medula espinal es de morfología y señal normal. Forámenes neurales libres. No hay alteraciones en la cauda equina. Como conclusión la RM de la columna es normal.

También se realiza un espinograma donde se constata una mínima escoliosis dosrolumbar y una RX de caderas y de pies y rodillas, donde no se halla ninguna alteración osteo articular.

Se realiza una evaluación motora por parte de una kinesióloga fisiatra donde señala un aumento del tono muscular en el grupo flexor de ambas rodillas, que se manifiesta en el final del recorrido. Un acortamiento considerable de la cadena muscular posterior, fundamentalmente en la cadena posterior baja. Alteraciones del equilibrio en la posición monopodal y pie plano. Teniendo en cuenta lo anteriormente citado comienza con tratamiento kinésico a la edad de 11 años, el cual consistió en ejercicios de coordinación muscular, equilibrio, estabilidad (fundamentalmente en caderas) y reeducación de la marcha y postura. Luego de realizar 10 sesiones de kinesioterapia se logra mejorar el rango articular de rodilla (extensión), si bien el aumento de tono persiste. Se obtiene una leve mejoría en la flexibilidad muscular global. Debido a su edad, al aumento de tono muscular y las alteraciones posturales que presenta se sugiere el comienzo de Reeducación Postural y continuar con el trabajo de elongación de isquiotibiales.

A la edad de 13 años se vuelve a realizar otro espinograma donde el informe describe una leve desviación dextroconvexa del eje coronal de la columna dorsolumbar. Una leve basculación pélvica a derecha. Rectificación con tendencia a la inversión de la lordosis cervical fisiológica. Acentuación de la lordosis lumbar fisiológica. Disminución del espacio intervertebral L4-L5 y L5-S1. Una RX de pies no muestra alteraciones óseas significativas en general.

Es tres meses después de este estudio donde finalmente se llega al diagnóstico, el paciente padece una Paraparesia Espástica Familiar posiblemente de herencia autosómica dominante (también llamada Síndrome de Strumpell Lorrain). La confirmación diagnóstica depende del estudio genético molecular. En este caso en particular, el padre del paciente fue diagnosticado con la misma patología recientemente en la edad adulta, por lo cual se está en presencia de una herencia autosómica dominante. Este estudio genético, el cual informa sobre en qué gen se encuentra la mutación, hoy en día no se realiza en la República Argentina. Las muestras deben ser enviadas al exterior y no es reconocido por las coberturas médicas. Por lo que la clínica y la herencia, en este caso, fueron los puntos fundamentales para un diagnóstico adecuado.

Continúa con el tratamiento paliativo que se recomienda para esta patología.

A la edad de 15 años se le realiza un alargamiento calcáneo bilateral quirúrgico, del cual se encuentra controlado posquirúrgicamente. Se indicaron órtesis cortas con tobillo en 87° de uso diurno y órtesis cortas de uso nocturno con tobillo en 90°. Kinesiología neuro-muscular hasta el día de la fecha donde continúa con la rehabilitación.

DISCUCIÓN Y CONLUSIÓN

Es importante tener en cuenta un adecuado diagnóstico, excluyendo otras patologías. Basándose en un riguroso y adecuado examen clínico ante todo.

Un dato relevante en la mayoría de los estudios es la clasificación de la patología, lo que resulta muy útil y clarificador para una mejor interpretación y diferenciación en las variantes de la PEH.

Los estudios genéticos son de vital importancia para el aspecto científico, si bien hoy en día hay varios genes con mutaciones identificadas, todavía queda mucho por investigar.

Un punto en común donde concuerdan todos los autores es en la importancia de mejorar la calidad de vida de los pacientes. Si bien no hay una cura, hay tratamientos paliativos que los benefician en mayor o menor medida. Más allá de la medicación, el abordaje kinesiológico es fundamental en aspectos sumamente importantes de la vida tales como la marcha, la disminución de la espasticidad y cualquier otro signo que pueda presentarse; como así también de rehabilitar y/o reeducar a los pacientes con afectaciones que se presenten de ser necesario.

Es de vital importancia que se presente información con respecto a este tipo de enfermedades, agrupadas dentro de las llamadas “raras”, para evitar erróneos diagnósticos y todo lo que conlleva con eso, como el tratamiento, imprescindible para la el beneficio del paciente.

BIBLIOGRAFÍA:

1. Strumpell A. Beitrage zur Pathologie des Ruckenmarks. Archiv fur Psychiatrie und Mervenkrankheiten. 1880;10:676-717.
2. Maia WMHBaM. Strumpell´s familial spastic paraplegia: genetics and neuropathology. Journal of Neurology, Neurosurgery, and Psychiatry. 1974;37:8-20.
3. Dr. Gerardo R. Robaina Castellanos DMCC. Aspectos clínicos y genéticos en el diagnóstico de la paraparesia espástica hereditaria. Rev Cubana Pediatría. 2002;74(1):56-7.
4. Gregory L. Holmes BAS. Strumpell´s pure familial spastic paraplegia: case study and review of the literature. Journal of Neurology, Neurosurgery, and Psychiatry. 1977;40:1003-8.
5. KK Lau CC, Chloe Mak, YW Chan. Hereditary spastic paraplegias: Case report. Hong Kong Med. 2009;15(3):217-20.
6. R. E. Appleton KF, H. G. Dunn. Pure and complicated forms of hereditary spastic paraplegia presenting in childhood. Development Medicine and Child Neurology. 1991;33:304-12.
7. Bruyn RPM SP. Hereditary spastic paraparesis (Strumpell Lorrain). Handbook of Clinical Neurology. 1991;59:301-18.
8. D. Bonsch AS, P Navratil, D Palm, C Neumann, S Klimpe, J Schickel, J Hazan, C Weiller, T Deufel, J Liepert. Motor system abnormalities in hereditary spastic paraparesis type 4 (SPG4) depend on the type of mutation in the spastin gene. J Neurol Neurosurg Psychiatry. 2003;74:1109-12.
9. Hélio A. Ghizoni Teive FMI, Carlos Henrique Camargo, Iscia Lopes-Cendes, Lineu Cesar Werneck. Machado-Joseph disease versus hereditary spastic paraplegia. Arq Neuropsiquiatr. 2001;59:809-11.
10. Eugenia Rosulescu CS, Elena Buteica, B. Stanoiu, F. Burada, Mihaela Zavaleanu. Hereditary Spastic paraplegia. Romanian Journal of Morphology and Embriology. 2009;50(2):299-303.
11. CJ Mc Dermott KW, K Bushby, PJ Shaw. Hereditary spastic paraparesis: a review of new developments. J Neurol Neurosurg Psychiatry. 2000;69:150-60.
12. Harding A. Hereditary "pure" spastic paraplegia: a clinical and genetic study of 22 families. Journal of Neurology, Neurosurgery, and Psychiatry 1981;44:871-83.
13. Rosenberg RN JS. The prevention of neurogenetic disease. Arch Neurol. 1995;52:356-62.
14. RN. R. An introduction to the molecular genetics of neurological disease. Arch Neurol. 1993;50:1123-8.